



Patronato de la Alhambra y Generalife  
**CONSEJERÍA DE CULTURA**

*La presente colección bibliográfica digital está sujeta a la legislación española sobre propiedad intelectual.*

*De acuerdo con lo establecido en la legislación vigente su utilización será exclusivamente con fines de estudio e investigación científica; en consecuencia, no podrán ser objeto de utilización colectiva ni lucrativa ni ser depositada en centros públicos que la destinen a otros fines.*

*En las citas o referencias a los fondos incluidos en la investigación deberá mencionarse que los mismos proceden de la Biblioteca del Patronato de la Alhambra y Generalife y, además, hacer mención expresa del enlace permanente en Internet.*

*El investigador que utilice los citados fondos está obligado a hacer donación de un ejemplar a la Biblioteca del Patronato de la Alhambra y Generalife del estudio o trabajo de investigación realizado.*

*This bibliographic digital collection is subject to Spanish intellectual property Law. In accordance with current legislation, its use is solely for purposes of study and scientific research. Collective use, profit, and deposit of the materials in public centers intended for non-academic or study purposes is expressly prohibited.*

*Excerpts and references should be cited as being from the Library of the Patronato of the Alhambra and Generalife, and a stable URL should be included in the citation.*

*We kindly request that a copy of any publications resulting from said research be donated to the Library of the Patronato of the Alhambra and Generalife for the use of future students and researchers.*

**Biblioteca del Patronato de la Alhambra y Generalife**  
**C / Real de la Alhambra S/N. Edificio Fuente Peña**  
**18009 GRANADA (ESPAÑA)**  
**Tel. (+ 34) 958 027 944**  
**(+ 34) 958 027 945**  
**Fax. (+34) 958 210 235**  
**[biblioteca.pag@juntadeandalucia.es](mailto:biblioteca.pag@juntadeandalucia.es)**

# ESTUDIO ANTROPOLÓGICO DE LOS RESTOS ÓSEOS HUMANOS APARECIDOS EN EL CEMENTERIO DE LA RAUDA.

INMACULADA ALEMÁN / MIGUEL C. BOTELLA / SYLVIA A. JIMÉNEZ

## ANTHROPOLOGICAL STUDY OF THE REMAINS OF HUMAN BONES FOUND IN THE CEMETERY OF THE RAUDA

*The bone remains coming from a burial of the Muslim cemetery of La Rauda at La Alhambra, Granada, are studied.*

*The tomb had been partially excavated, probably in previous archaeological works. It contained a complete skeleton in anatomical position, numerous fragments of other human bones, a few animals and pottery which were in disorder on the legs.*

*The buried skeleton was a woman of mature age, that showed some pathological alterations, while the isolated bones belonged to five individuals, four of them adults and one child.*

*Key words: Physical Anthropology, Alhambra, Muslim period, Paleopathology.*

Se estudian los restos óseos humanos aparecidos en una sepultura del cementerio musulmán de La Rauda de La Alhambra de Granada.

La tumba estaba parcialmente excavada, seguramente en intervenciones arqueológicas anteriores y contenía un esqueleto completo en posición, así como numerosos fragmentos de huesos humanos y pocos de animales y de cerámica, colocados revueltos sobre sus piernas.

El individuo enterrado era una mujer madura, con diversas alteraciones patológicas, mientras que los restos sueltos corresponden a cinco sujetos, cuatro de ellos adultos y un niño.

*Palabras clave:* Antropología Física, Alhambra, época musulmana, Paleopatología.

## INTRODUCCIÓN

El Patronato de la Alhambra solicitó en los primeros días de febrero del presente año 2000, un estudio antropológico a este Laboratorio de Antropología.

Se trataba de realizar el análisis de los restos humanos aparecidos en una sepultura del antiguo cementerio musulmán de La Rauda, en La Alhambra. Estos restos esqueléticos se encontraron con motivo de los trabajos de limpieza y restauración del cementerio, donde se conservan varias estructuras sepulcrales, todas vacías.

La condición expresada por el Patronato fue que el estudio se debería llevar a cabo inexcusablemente *in situ*, ya que era intención del mismo no extraer los restos y dejarlos en la misma tumba donde se encontraron.

Una vez examinado el lugar y circunstancias del

hallazgo por los firmantes de este trabajo, se redactó un proyecto previo de los trabajos que se consideraban necesarios.

Ya aprobado el proyecto, se comenzaron las labores de limpieza y estudio de la sepultura el día 9 de febrero, y se terminaron el día 11.

Se tomaron fotografías de todo el proceso seguido antes, durante y después de la intervención.

El enterramiento estaba ya excavado en su mayor parte por el equipo arqueológico que se encarga de la restauración de la zona. Según su responsable, esa sepultura ya fue localizada por el arquitecto Torres Balbás, quien publicó su referencia en 1926.

Parece que Torres Balbás lo excavó, dejó los restos más o menos *in situ* y volvió a llenarlo de tierra, aunque también echó en su interior diversos fragmentos de huesos, seguramente procedentes de otros lugares.

## LA SEPULTURA

La estructura está formada por unos muretes de ladrillo con cubierta de lajas de pizarra irregulares que se encontraban ya quitadas y junto al borde de la misma. Su eje mayor está orientado hacia el S-SE.

Se encontraba semiexcavada, aunque fue necesario realizar una limpieza exhaustiva de los alrededores y de los restos óseos. Ya estaba al descubierto una parte considerable del esqueleto y se apreciaba un conjunto de huesos revueltos en la zona correspondiente al tercio inferior de las piernas y pies del mismo.

La tierra es rojiza y estaba bastante húmeda y floja; parece que en su mayor parte ya estuvo removida recientemente.

Era muy escaso el número de piedras y otros materiales de grano grueso. Durante la limpieza se encontraron algunos fragmentos de cerámica amorfos y dos fragmentos de olabrillas con vidriado en blanco, así como varios clavos de hierro.

La proximidad de los jardines ha favorecido la existencia de un gran número de raíces, algunas de ellas de apreciable diámetro, que se introdujeron entre los restos y aún dentro de algunos huesos, lo cual ha contribuido de modo negativo a la conservación de los mismos.

## EL ESQUELETO

El sujeto se enterró en decúbito supino (Lám. 1). La cabeza estaba muy mal conservada y reducida a fragmentos, si bien se puede afirmar que la cara estaba orientada hacia el SE. El brazo derecho estaba paralelo al cuerpo. El izquierdo también, pero es indudable que no estuvo originalmente así. Durante la meticolosa excavación que fue preciso llevar a cabo, se pudo documentar sin problema que la mano izquierda estaba en el lado opuesto, es decir, que el brazo y el antebrazo cruzaban el cuerpo hacia el lado derecho. Así lo indican con certeza la situación de la cavidad glenoidea de la escápula izquierda y la posición de todos los huesos de la mano del mismo lado, en la región iliaca derecha.

Es claro que los huesos de la extremidad superior, y también de la inferior del lado izquierdo se cambiaron de su posición real, no se sabe si como consecuencia de la excavación de Torres Balbás o de la limpieza previa a nuestra intervención.

La columna vertebral, cuya mayor parte se conserva de manera aceptable, muestra una evidente escoliosis, que no puede deberse a hipotéticos movimientos de los huesos una vez descompuesto el cadáver, sino que la armonía del conjunto y la con-

gruencia de las carillas articulares señalan que fue un proceso crónico que el sujeto padecía en vida.

Asimismo, se aprecia con claridad una acusada cifosis con ensilladura lumbar muy marcada, que se compensaba en la región dorsal alta. Tampoco puede deberse a los procesos tafonómicos (Botella et al., 1999). Hay ligeros rebordes osteofíticos y aplastamientos en los cuerpos vertebrales lumbares.

El cadáver se enterró en un ataúd, como lo indica el hecho de que se localizaran a ambos lados del esqueleto, cinco clavos de hierro in situ (Lám. 5). Este tipo de enterramiento está documentado en otros cementerios de la misma época, como en el de Salh Ben Malíc (López, 1997). En la tierra removida de relleno se encontraron varios clavos más. Se tomaron dos muestras de hueso para análisis de ADN mitocondrial.

Sobre los pies de este sujeto y aproximadamente hasta la mitad de las piernas, apareció un conjunto muy mezclado de huesos humanos, junto con escasos fragmentos de cerámica y restos de fauna (Lám. 2). Había:

- 21 fragmentos de cráneo.
  - 1 mandíbula completa.
  - 16 fragmentos de coxal.
  - 4 manubrios y un cuerpo de esternón.
  - 25 fragmentos de costillas.
  - 5 fragmentos de peroné.
  - 2 fémures fragmentados.
  - 3 fragmentos de tibia.
  - 2 clavículas completas.
  - 3 fragmentos esternales de clavículas.
  - 2 fragmentos proximales de cúbito.
  - 1 radio completo y 3 fragmentados.
  - 1 fragmento distal de húmero.
  - 8 vértebras cervicales.
  - 17 vértebras dorsales.
  - 4 vértebras lumbares.
  - Restos de un subadulto (fémur, tibias, peroné, costillas, coxal, fragmentos de cráneo y mandíbula).
  - *Fauna*: 11 huesos o fragmentos de ellos, de caballo y 16 de cabra.
- El estado de conservación de los huesos de este conjunto es bastante deficiente; todos ellos se encuentran fragmentados, con fracturas antiguas producidas cuando el hueso ya estaba seco.

## ESTUDIO ANTROPOLÓGICO

Para determinar el sexo de los individuos se han observado las características morfológicas del cráneo

y la pelvis, en el caso de que se conservaran. Para los huesos fragmentados se han tenido en cuenta variables métricas y se han aplicado fórmulas discriminantes específicas para poblaciones mediterráneas, ya que son las que mayor precisión podrían aportar para este estudio. (Alemán, 1997; Alemán et al., 1997).

La edad se ha estimado mediante la utilización de los métodos basados en el grado de formación y erupción de las piezas dentarias (Ubelaker, 1989), el estado de unión de las epífisis de los huesos largos, el grado de sinostosis de las suturas craneales (Olivier, 1960) y los cambios morfológicos de la sínfisis púbica (Todd, 1920).

En la tumba estudiada se depositó el cuerpo de una mujer madura, de en torno a cincuenta años (Fase IX avanzada de Todd). El cráneo de esta mujer estaba muy fragmentado, con numerosas fracturas recientes producidas en seco, por lo que no se han podido obtener datos de interés. Los huesos largos son, en general robustos y no muestran señales de inserción muscular muy marcadas (Lám. 3).

La estatura se ha calculado utilizando la longitud en posición del fémur derecho; es de 156,28 según las fórmulas de Pearson (1889).

En el conjunto de huesos que estaba a los pies de este sujeto, se han individualizado los restos de al menos cinco individuos; de ellos cuatro son adultos y pertenecieron a dos varones y dos mujeres. El otro es de un subadulto de aproximadamente cuatro años de edad (Lám. 4).

## PATOLOGÍAS

La mujer madura cuyo esqueleto se encontró en la sepultura tenía las alteraciones en la columna anteriormente señaladas, es decir, escoliosis y cifosis acusadas; ello produciría seguramente alteraciones funcionales severas. Los hundimientos en los cuerpos vertebrales y los rebordes osteofitarios no indican necesariamente que el sujeto manifestase una sintomatología clínica marcada.

De entre los restos revueltos destacan los de un varón de edad madura que tiene un osteoma osteoide en el frontal, en la línea media (Lám. 6). Muestra artrosis témporomandibular marcada en ambos lados. También se observa un engrosamiento muy acusado del cráneo, con disminución de las tablas interna y externa y un aumento considerable del diploe, que se puede atribuir a la enfermedad de Paget.

Los escasos fragmentos de cráneo de una mujer muestran las huellas de hiperostosis porótica en un estadio avanzado.

Dos clavículas de mujer muestran indicios de artrosis.

Un fragmento de costilla tiene una fractura transversal consolidada.

En las vértebras sueltas se han encontrado:

- Un axis con huellas de artrosis en la apófisis odontoides.
- Cuatro vértebras cervicales con artrosis en cuerpo y carillas articulares.
- Tres vértebras dorsales con marcas de artrosis y nódulos de Schmörl, lo cual indica que el sujeto sufrió traumatismos por sobrecarga.
- Tres vértebras lumbares con artrosis inicial.

## CONCLUSIONES

El sujeto enterrado en la sepultura que se ha estudiado era una mujer en edad madura, de alrededor de cincuenta años.

Fue inhumada dentro de un ataúd en posición de decúbito supino, con la cara girada hacia el SE. Tenía el brazo derecho extendido y el izquierdo flexionado sobre el vientre.

En el momento de la muerte padecía escoliosis y cifosis acusadas, así como aplastamiento de algunos cuerpos vertebrales, lo cual incidiría negativamente en su capacidad funcional.

En la parte inferior de la tumba y sobre la parte distal de las piernas se encontraron diversos fragmentos revueltos de huesos de cinco sujetos, dos varones, dos mujeres y un niño, así como algunos fragmentos de cerámica y huesos de caballo y cabra.

Se ignora si esos restos se depositaron en el momento del enterramiento de la mujer en el ataúd o se echaron simplemente con motivo de la excavación de Torres Balbás.

Esos sujetos padecieron diferentes tipos de alteraciones como enfermedad de Paget, artrosis, traumatismos, hiperostosis porótica y problemas en la columna derivados de esfuerzos y sobrecarga.

Según indicación del arqueólogo encargado de la restauración de la zona, los restos se dejaron en la sepultura para que posteriormente se vuelvan a cubrir (Láms. 3 y 4).

## BIBLIOGRAFÍA

- ALEMÁN, I. (1997): *Determinación del sexo en restos esqueléticos. Estudio de una población mediterránea actual*. Tesis doctoral inédita. Universidad de Granada.
- ALEMÁN, I.; BOTELLA, M.C. y RUIZ, L. (1997): Determinación del sexo en el esqueleto poscraneal. Estudio de una población mediterránea actual. *Archivo español de morfología*, 2: 69-79.

- BOTELLA, M.C.; ALEMÁN, I. y JIMÉNEZ, S.A. (1999): *Los huesos humanos. Manipulación y alteraciones*. Ediciones Bellaterra. Barcelona.
- LÓPEZ, M. (1997): *Gestos funerarios y rituales: La necrópolis musulmana de Puerta de Elvira (Granada)*. Tesis doctoral inédita. Universidad de Granada.
- OLIVIER, G. (1960): *Pratique anthropologique*. Vigot Frères Éditeurs. Paris.
- PEARSON, K. (1899): Mathematical contributions to the theory of evolution. V. On the reconstruction of the stature of prehistoric races. *Philosophical Transactions of the Royal Society*, 192: 169-244.
- TODD, T.W. (1920): Age changes in the pubic bone: I. The white male pubis. *American Journal of Physical Anthropology*, 3: 285-334.
- UBELAKER, D.H. (1989): *Human skeletal remains*. Excavation, analysis, interpretation. Manuals on Archeology 2. Taraxacum. Washington.





*Lám. 1. Vista general de la sepultura, antes de la limpieza.*



*Lám. 2. Conjunto de huesos, de varios individuos, situado a los pies del esqueleto completo.*

**JUNTA DE ANDALUCIA**  
**CONSEJERÍA DE CULTURA**  
**Patronato de la Alhambra y Generalife**

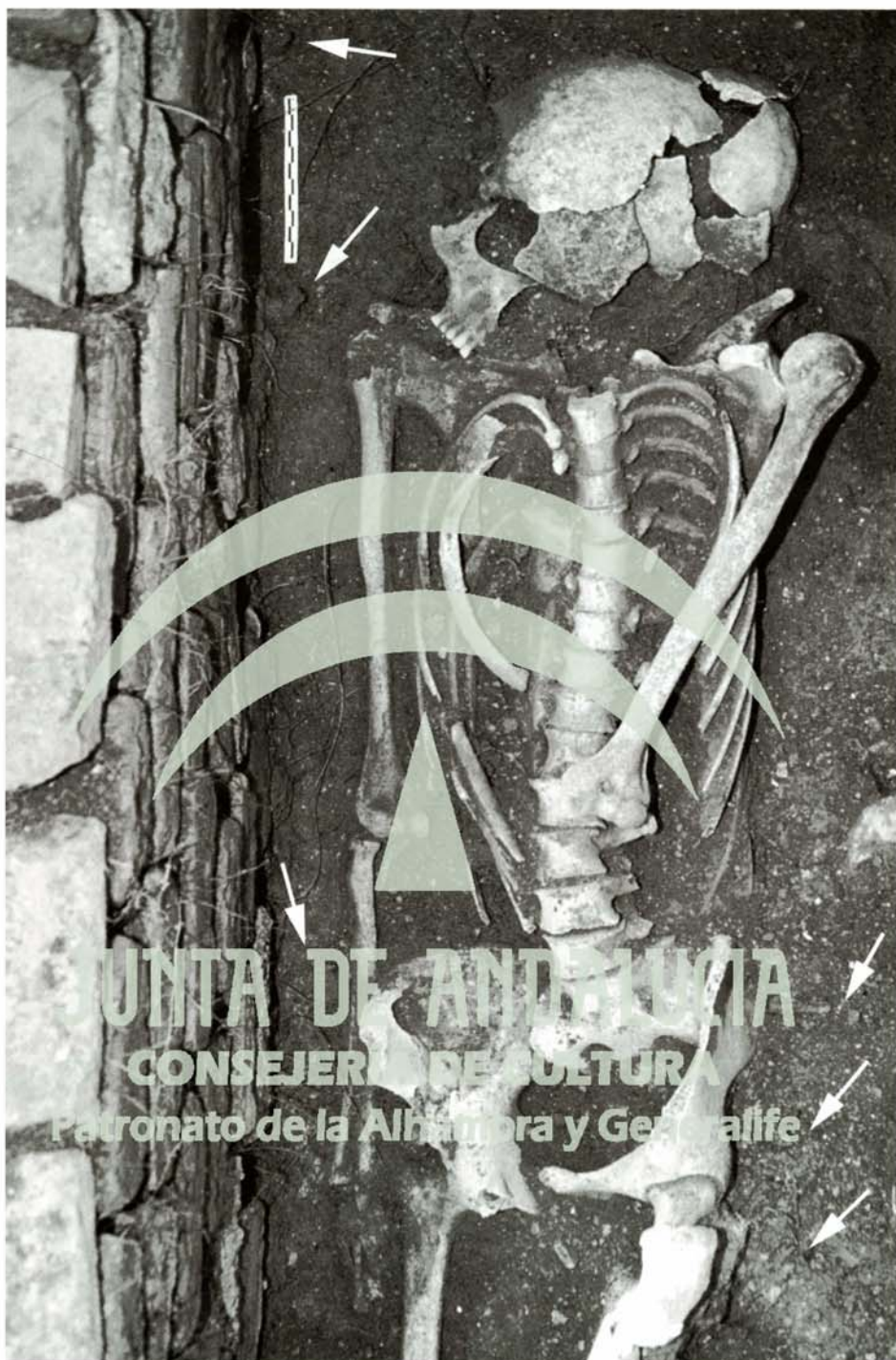


*Lám. 3. Una vez limpia y estudiada la sepultura, tal como quedó para ser cubierta de nuevo.*





*Lám. 4. El conjunto de huesos de otros sujetos también se volvió a dejar in situ.*



*Lám. 5. Clavos de hierro localizados alrededor del esqueleto de mujer.*



*Lám. 6. Osteoma osteoide en el frontal de un varón adulto.*

**JUNTA DE ANDALUCIA**  
**CONSEJERÍA DE CULTURA**  
**Patronato de la Alhambra y Generalife**